



**ВСЕРОССИЙСКАЯ ОЛИМПИАДА ПО АНАТОМИИ
«СКЕЛЕТ ТУЛОВИЩА»**

Выберите правильный ответ

- 1. Рост кости в толщину и формирование костной мозоли после переломов происходит за счет**
 - a) надкостницы (периоста);
 - b) эндооста;
 - c) гиалинового хряща эпифизов;
 - d) метафизарного (эпифизарного) хряща.

- 2. Рост трубчатой кости в длину осуществляется за счет**
 - a) эндооста;
 - b) надкостницы;
 - c) гиалинового хряща эпифизов;
 - d) метафизарного (эпифизарного) хряща.

- 3. Тело и утолщенный конец длинной (трубчатый) кости — это соответственно**
 - a) апофиз и метафиз;
 - b) метафиз и диафиз;
 - c) диафиз и эпифиз;
 - d) эпифиз и апофиз.

- 4. Коленный сустав по форме сочленяющихся поверхностей и строению относится соответственно к суставам**
 - a) шаровидным, простым;
 - b) эллипсоидным, комбинированным;
 - c) блоковидным, комбинированным;
 - d) мыщелковым, сложным, комплексным.

- 5. Общее количество костей, образующих фаланги пальцев:**
 - a) 14;
 - b) 15;
 - c) 16.

- 6. Образованы губчатыми костями:**
 - a) кости запястья;
 - b) кости пясти;
 - c) фаланги пальцев.

- 7. Губчатые кости кисти:**
 - a) фаланги пальцев;
 - b) пясть;
 - c) запястье.

- 8. Лучезапястный сустав является:**
 - a) одноосным;
 - b) двуосным;
 - c) трехосным.

9. Ключица соединяется с грудиной в области:

- a) рукоятки;
- b) тела;
- c) мечевидного отростка.

10. Плечевой сустав является:

- a) одноосным;
- b) двуосным;
- c) трехосным.

11. Короткие трубчатые кости образуют:

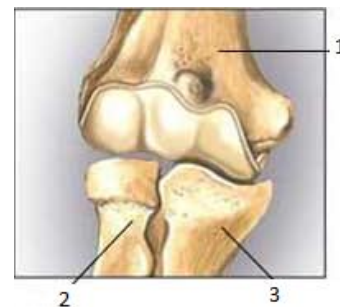
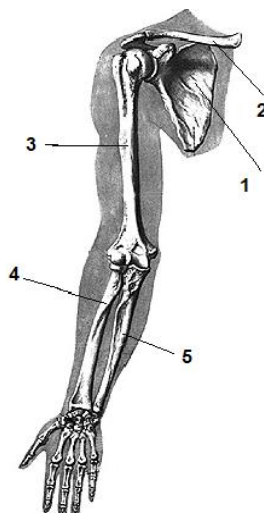
- a) предплечье;
- b) запястье;
- c) пястье.

12. Обозначьте компоненты сустава

- a) () локтевая кость;
- b) () лучевая кость;
- c) () плечевая кость.

13. Скелет верхней конечности

- a) () плечевая кость;
- b) () лопатка;
- c) () лучевая кость;
- d) () локтевая кость;
- e) () ключица.



14. Локтевой сустав является:

- a) одноосным;
- b) двуосным;
- c) трехосным.

15. Суставную поверхность для сочленения с плечевой костью имеет угол лопатки:

- a) латеральный;
- b) верхний;
- c) нижний.

16. Головка плечевой кости покрыта хрящом:

- a) гиалиновым;
- b) волокнистым;
- c) эластичным.

17. Кости предплюсны по форме и строению относятся к костям:

- a) трубчатым;
- b) губчатым;
- c) смешанным;
- d) плоским.

18. Короткие трубчатые кости образуют:

- a) голень;
- b) предплюсну;
- c) плюсну.

19. Большой вертел располагается на кости:

- a) бедренной;
- b) большой берцовой;
- c) плечевой.

20. Медиальная лодыжка находится на:

- a) бедренной кости;
- b) большеберцовой кости;
- c) малоберцовой кости.

21. Между латеральной и медиальной лодыжками располагается кость:

- a) пяточная;
- b) таранная;
- c) ладьевидная.

22. Самая крупная кость стопы:

- a) пяточная;
- b) таранная;
- c) ладьевидная.

23. Типичным местом перелома бедренной кости является:

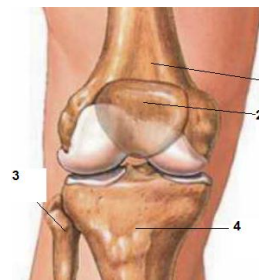
- a) верхний эпифиз (головка);
- b) шейка;
- c) тело;
- d) нижний эпифиз.

24. В составе костей стопы отсутствуют:

- a) кости предплюсны;
- b) плюсневые кости;
- c) пястные кости;
- d) кости пальцев (фаланги).

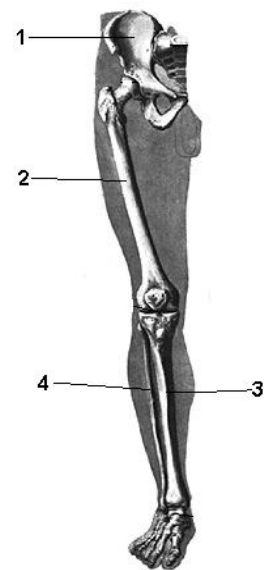
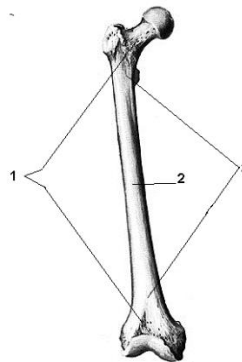
25. Обозначьте компоненты коленного сустава

- a) () надколенник;
- b) () бедренная кость;
- c) () большеберцовая кость;
- d) () малоберцовая кость.



26. Скелет нижней конечности

- a) () тазовая кость;
- b) () бедренная кость;
- c) () большеберцовая кость;
- d) () малая берцовая кость.



27. Строение трубчатой кости

- a) () метафиз;
- b) () диафиз;
- c) () эпифиз.

28. Кость, не участвующая в образовании коленного сустава:

- a) большая берцовая;
- b) малая берцовая;
- c) надколенник.

29. Мениски и крестообразные связки имеет сустав:

- a) тазобедренный;
- b) коленный;
- c) голеностопный.

30. Головка бедренной кости входит:

- a) в запирающее отверстие;
- b) в вертлужную впадину;
- c) в нижнюю апертуру таза.