



**ВСЕРОССИЙСКАЯ ОЛИМПИАДА ПО АНАТОМИИ
«МЫШЕЧНАЯ СИСТЕМА. МЫШЦЫ ТУЛОВИЩА»**

Выберите правильный ответ

1. Относится к глубоким мышцам шеи:

- a) передняя лестничная мышца;
- b) подкожная мышца;
- c) грудино-ключично-сосцевидная мышца.

2. К глубоким мышцам спины относится:

- a) задняя зубчатая;
- b) трапецевидная;
- c) мышца, выпрямляющая позвоночник.

3. К глубоким мышцам спины относится:

- a) широчайшая;
- b) поперечно-остистая;
- c) квадратная мышца поясницы.

4. Широкие мышцы различной формы (квадратные, ромбовидные, зубчатые и др.) лежат в основном на

- a) верхних конечностях;
- b) нижних конечностях;
- c) туловище;
- d) между отдельными позвонками.

5. Вся нижнюю часть спины наиболее поверхностно занимает мышца

- a) нижняя задняя зубчатая;
- b) трапецевидная;
- c) широчайшая;
- d) большая ромбовидная.

6. В верхней части спины наиболее поверхностно располагается мышца

- a) трапецевидная;
- b) большая ромбовидная;
- c) верхняя задняя зубчатая;
- d) поднимающая лопатку.

7. Опускают ребра, участвуя в акте выдоха, мышцы груди:

- a) наружные межреберные;
- b) внутренние межреберные;
- c) передняя зубчатая мышца;
- d) подключичная мышца.

8. Не является вспомогательной дыхательной мышцей:

- a) малая грудная мышца;
- b) прямая мышца живота;
- c) диафрагма.

9. Поднимают ребра, участвуя в акте вдоха:

- a) наружные межреберные;
- b) внутренние межреберные;
- c) поперечная мышца груди;
- d) подреберные.

10. Главной дыхательной мышцей является

- a) большая грудная мышца;
- b) диафрагма (грудобрюшная преграда);
- c) передняя зубчатая мышца;
- d) малая грудная мышца.

11. Внутренние межреберные мышцы:

- a) в дыхании не участвуют;
- b) участвуют во вдохе;
- c) участвуют в выдохе.

12. Самым слабым местом передней брюшной стенки, где могут возникать грыжи, является:

- a) область пахового канала;
- b) верхний отдел белой линии живота;
- c) нижний отдел белой линии живота;
- d) пупочное кольцо.

13. Мышцей живота, которая на своем протяжении прерывается тремя-четырьмя поперечными сухожильными перемычками (остатками миосепт между миотомами) является:

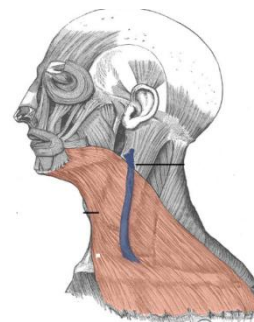
- a) поперечная мышца;
- b) прямая мышца;
- c) наружная косая мышца;
- d) внутренняя косая мышца.

14. Мышца, имеющая 3-4 сухожильные перемычки:

- a) косая живота;
- b) поперечная живота;
- c) прямая живота.

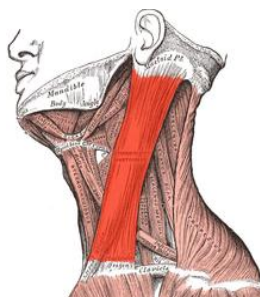
15. На рисунке выделена мышца

- a) подкожная (платизма);
- b) грудино-ключично-сосцевидная;
- c) челюстно-подъязычная;
- d) подбородочно-подъязычная.



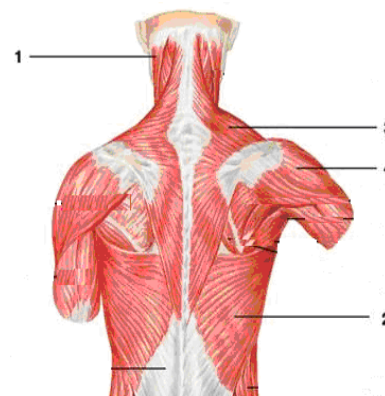
16. На рисунке выделена мышца

- a) подкожная (платизма);
- b) грудино-ключично-сосцевидная;
- c) челюстно-подъязычная;
- d) подбородочно-подъязычная.



17. Обозначьте мышцы спины

- a) () грудино-ключично-сосцевидная мышца;
- b) () трапециевидная мышца;
- c) () широчайшая мышца спины;
- d) () дельтовидная мышца.



18. Ромбовидные мышцы прикрепляются к

- a) верхнему краю лопатки;
- b) латеральному краю лопатки;
- c) медиальному краю лопатки;
- d) углу II-V ребер.

19. В образовании задней стенки живота главное участие принимает

- a) наружная косая мышца;
- b) поперечная мышца;
- c) квадратная мышца поясницы;
- d) прямая мышца живота.

20. Паховая связка образована нижним краем апоневроза мышцы живота

- a) наружной косой;
- b) внутренней косой;
- c) поперечной;
- d) прямой.

21. Длина пахового канала составляет

- a) 2-3 см;
- b) 4-5 см;
- c) 6-7 см;
- d) 8-9 см.