

ВСЕРОССИЙСКАЯ ОЛИМПИАДА ПО АНАТОМИИ
«ГОЛОВНОЙ МОЗГ»

Выберите правильный ответ

1. Большой мозг развивается из мозгового пузыря

- a) первого;
- b) второго;
- c) третьего;
- d) ромбовидного.

2. Подкорковым центром ориентировочной реакции на визуальные сигналы и зрачкового рефлекса (поворот головы и движение глаз в ответ на внезапные световые раздражения, сужение зрачка при ярком свете) является

- a) спинной мозг;
- b) продолговатый мозг;
- c) мост;
- d) средний мозг

3. Масса головного мозга у взрослого человека колеблется в пределах:

- a) от 700 до 1600 г;
- b) от 1100 до 2000 г;
- c) от 1500 до 2400 г;
- d) от 1900 до 2800 г.

4. В головном и спинном мозге отсутствует оболочка

- a) адвентициальная;
- b) твердая;
- c) паутинная;
- d) мягкая.

5. Подкорковым центром ориентировочной реакции на звук (поворот головы, глаз в сторону звукового раздражителя) является

- a) средний мозг;
- b) мост;
- c) продолговатый мозг;
- d) спинной мозг.

6. Коленчатые тела содержит:

- a) метаталамус;
- b) эпиталамус;
- c) гипоталамус.

7. Внутри среднего мозга имеется полость, называемая

- a) третьим желудочком;
- b) четвертым желудочком;
- c) центральным каналом;
- d) сильвиевым водопроводом.

8. Находится в глубине латеральной борозды и не видна на поверхности полушарий доля

- a) островковая;
- b) лобная;
- c) теменная;
- d) височная.

9. Латеральные коленчатые тела таламической области, как и верхние холмики крыши среднего мозга, являются первичными подкорковыми центрами

- a) слуха;
- b) зрения;
- c) обоняния;
- d) вкуса.

10. Средний мозг связан с мозжечком

- a) верхними ножками;
- b) средними ножками;
- c) нижними ножками;
- d) мозговыми парусами.

11. Сосудистое сплетение бокового желудочка, продуцирующее спинномозговую жидкость, находится в

- a) переднем роге;
- b) заднем роге;
- c) верхнем роге;
- d) в центральной части и нижнем роге.

12. На стадии трех мозговых пузырей образуется:

- a) продолговатый мозг
- b) ромбовидный мозг;
- c) промежуточный мозг.

13. Медиальные коленчатые тела таламической области, как и нижние холмики крыши среднего мозга, являются первичными подкорковыми центрами

- a) слуха;
- b) зрения;
- c) обоняния;
- d) вкуса.

14. Одной из важнейших функций спинномозговой жидкости является

- a) защита головного и спинного мозга от механических воздействий и компенсация колебаний объема мозга;
- b) участие в обмене веществ между нервной тканью и кровью;
- c) участие в нейрогуморальной регуляции;
- d) участие в эндокринной регуляции.

15. Таламус включает все виды чувствительности кроме:

- a) слуха;
- b) обоняния;
- c) вкуса.

16. Височная доля большого мозга отделена от лобной и теменной долей бороздой:

- a) предцентральной;
- b) центральной (роландовой);
- c) латеральной (сильвиевой);
- d) верхней височной.

17. Связывают таламус с другими отделами мозга ядра:

- a) специфические;
- b) неспецифические;
- c) ассоциативные.

18. В эпиталамусе находится

- a) тимус;
- b) гипофиз;
- c) эпифиз;
- d) сосцевидные тела.

19. В сером веществе нижних холмиков четверохолмия находятся

- a) красные ядра;
- b) черное вещество;
- c) подкорковые зрительные центры;
- d) подкорковые слуховые центры.

20. Лобная доля большого мозга отграничена от находящейся позади нее теменной доли бороздой:

- a) предцентральной;
- b) центральной (роландовой);
- c) латеральной (сильвиевой);
- d) верхней лобной.

21. Полостью большого мозга является

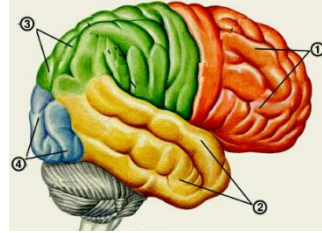
- a) четвертый желудочек;
- b) третий желудочек;
- c) два боковых желудочка;
- d) водопровод мозга.

22. В сером веществе верхних холмиков четверохолмия находятся

- a) подкорковые слуховые центры;
- b) подкорковые-зрительные центры;
- c) красные ядра;
- d) черное вещество.

23. Моторная (двигательная) зона коры большого мозга находится в извилине:

- a) передней центральной (предцентральной) и парацентральной дольке;
- b) задней центральной (постцентральной);
- c) средней височной;
- d) верхней височной.

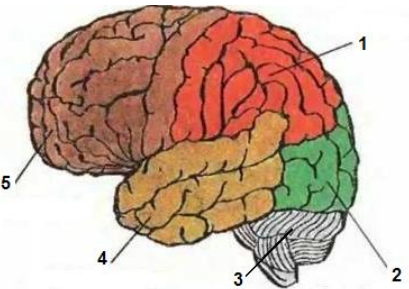


24. Обозначьте доли головного мозга

- a) () височная доля;
- b) () теменная доля;
- c) () затылочная доля;
- d) () лобная доля.

25. Основным отделом ЦНС, играющим важную роль в регуляции мышечного тонуса и осуществлении установочных и выпрямительных рефлексов, благодаря которым возможны стояние и ходьба, является

- a) таламус;
- b) мост;
- c) средний мозг;
- d) продолговатый мозг.



26. Обозначьте доли и отделы мозга

- a) () лобная;
- b) () теменная;
- c) () затылочная;
- d) () височная;
- e) () мозжечок.

27. Наружная оболочка мозга:

- a) твердая;
- b) мягкая;
- c) паутинная.

28. Внутренняя оболочка мозга:

- a) твердая;
- b) мягкая;
- c) паутинная.

29. Основным отделом ЦНС, обеспечивающим координацию движений, нормальное распределение мышечного тонуса и регуляцию деятельности внутренних органов, является

- a) мост;
- b) эпителиум;
- c) мозжечок;
- d) таламус.

30. Внутренняя оболочка мозга:

- a) твердая;
- b) мягкая;
- c) паутинная.

31. Спинномозговую жидкость образуют

- a) твердая оболочка;
- b) паутинная оболочка;

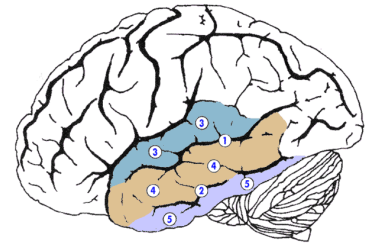
- c) сосудистые сплетения желудочков;
- d) синусы твердой мозговой оболочки.

32. Являются нейронами ретикулярной формации ядра таламуса:

- a) специфические;
- b) неспецифические;
- c) ассоциативные.

33. Обозначьте борозды и извилины височной доли

- a) () верхняя височная извилина;
- b) () верхняя височная борозда;
- c) () средняя височная извилина;
- d) () нижняя височная борозда;
- e) () нижняя височная извилина.



34. Регулирует теплоотдачу, теплообразование:

- a) метаталамус;
- b) эпителиамус;
- c) гипоталамус.

35. К наиболее крупным составным частям головного мозга относятся:

- a) полушария большого мозга;
- b) мозжечок;
- c) мозговой ствол;
- d) промежуточный мозг

36. Структурами, непосредственно участвующими в автоматическом регулировании работы мышц и поддержании мышечного тонуса, являются

- a) верхние холмики крыши среднего мозга;
- b) красные ядра и черное вещество;
- c) нижние холмики крыши среднего мозга;
- d) промежуточное ядро РФ.

37. Полостью промежуточного мозга является

- a) третий желудочек;
- b) четвертый желудочек;
- c) водопровод мозга;
- d) боковой желудочек.

38. Объем спинномозговой жидкости в норме колеблется в пределах

- a) 1-100 мл;
- b) 100-200 мл;
- c) 200-300 мл;
- d) 300-400 мл.

39. Третий желудочек является полостью:

- a) среднего мозга;
- b) продолговатого мозга;
- c) промежуточного мозга.