



ВСЕРОССИЙСКАЯ ОЛИМПИАДА ПО АНАТОМИИ
«МЫШЕЧНАЯ СИСТЕМА. МЫШЦЫ ГОЛОВЫ И ШЕИ»

Выберите правильный ответ

- 1. Мышцы, производящие работу одновременно в одном направлении:**
 - a) пронаторы;
 - b) синергисты;
 - c) антагонисты.

- 2. Сокращается произвольно мышечная ткань:**
 - a) поперечно-полосатая;
 - b) гладкая;
 - c) сердечная.

- 3. Мышцы, производящие работу одновременно в противоположном направлении**
 - a) пронаторы;
 - b) синергисты;
 - c) антагонисты.

- 4. Длинные мышцы - веретенообразные, располагаются преимущественно на**
 - a) конечностях;
 - b) туловище;
 - c) голове;
 - d) между отдельными ребрами.

- 5. Мышцы прикрепляются к костям при помощи:**
 - a) связок;
 - b) фасций;
 - c) сухожилий.

- 6. Образует боковую стенку полости рта и ее мышечную основу мышца**
 - a) большая скуловая;
 - b) жевательная;
 - c) щечная;
 - d) медиальная крыловидная.

- 7. Наиболее крупной мимической мышцей головы является**
 - a) щечная мышца
 - b) затылочно-лобная мышца
 - c) круговая мышца глаза
 - d) круговая мышца рта

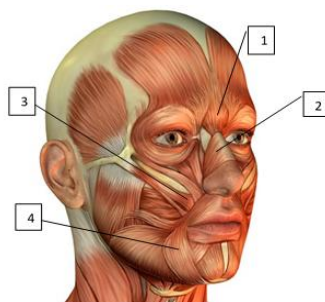
- 8. Поднимает брови, образует поперечные складки на лбу, а также расширяет глазную щель**
 - a) круговая мышца глаза;
 - b) мышца, сморщивающая бровь;
 - c) затылочно-лобная мышца;
 - d) верхняя ушная мышца.

9. К жевательным мышцам относится:

- a) медиальная крыловидная;
- b) мышца, поднимающая верхнюю губу;
- c) большая скуловая.

10. Поднимает нижнюю челюсть, действуя главным образом на угол нижней челюсти («раздавливающая» мышца)

- a) височная мышца;
- b) жевательная мышца;
- c) щечная мышца;
- d) латеральная крыловидная мышца.

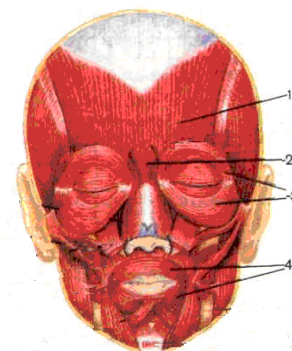
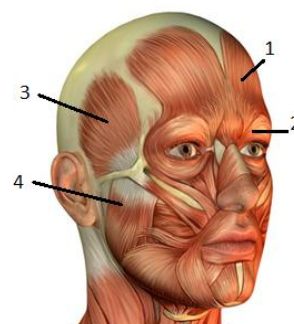


11. Обозначьте мышцы

- a) () мышца поднимающая угол рта;
- b) () мышца гордецов;
- c) () носовая мышца;
- d) () мышца опускающая угол рта.

12. Обозначьте мимические мышцы

- a) () круговая мышца рта;
- b) () мышца гордецов;
- c) () затыльно-лобная мышца;
- d) () круговая мышца глаза.



13. Обозначьте мышцы

- a) () круговая мышца глаза;
- b) () жевательная мышца;
- c) () затыльно-лобная мышца;
- d) () височная мышца.

14. К поверхностным мышцам шеи относится

- a) длинная мышца головы;
- b) длинная мышца шеи;
- c) грудино-ключично-сосцевидная мышца;
- d) передняя лестничная мышца.

15. Приподнимает кожу шеи, предохраняет поверхностные вены от сдавления и оттягивает угол рта книзу мышца:

- a) грудино-ключично-сосцевидная;
- b) длинная мышца шеи;
- c) средняя лестничная мышца;
- d) подкожная мышца шеи (платизма).

16. Относится к глубоким мышцам шеи:

- a) передняя лестничная мышца;
- b) подкожная мышца;
- c) грудино-ключично-сосцевидная мышца.

17. Височная мышца прикрепляется в нижней челюсти к

- a) наружной поверхности угла;
- b) внутренней поверхности угла;
- c) венечному отростку;
- d) мышцелковому отростку.

18. Поднимает нижнюю челюсть, действуя преимущественно на передние зубы («кусающая» мышца):

- a) большая скуловая мышца;
- b) латеральная крыловидная мышца;
- c) жевательная мышца;
- d) височная мышца.

19. К жевательным мышцам относится:

- a) щечная;
- b) круговая мышца рта;
- c) височная.

20. Жевательная мышца:

- a) круговая мышца рта;
- b) мышца, поднимающая верхнюю губу;
- c) височная.

21. При двустороннем сокращении выдвигает нижнюю челюсть вперед, а при одностороннем - смещает её в противоположную сторону

- a) жевательная мышца;
- b) височная мышца;
- c) латеральная крыловидная мышца;
- d) медиальная крыловидная мышца.